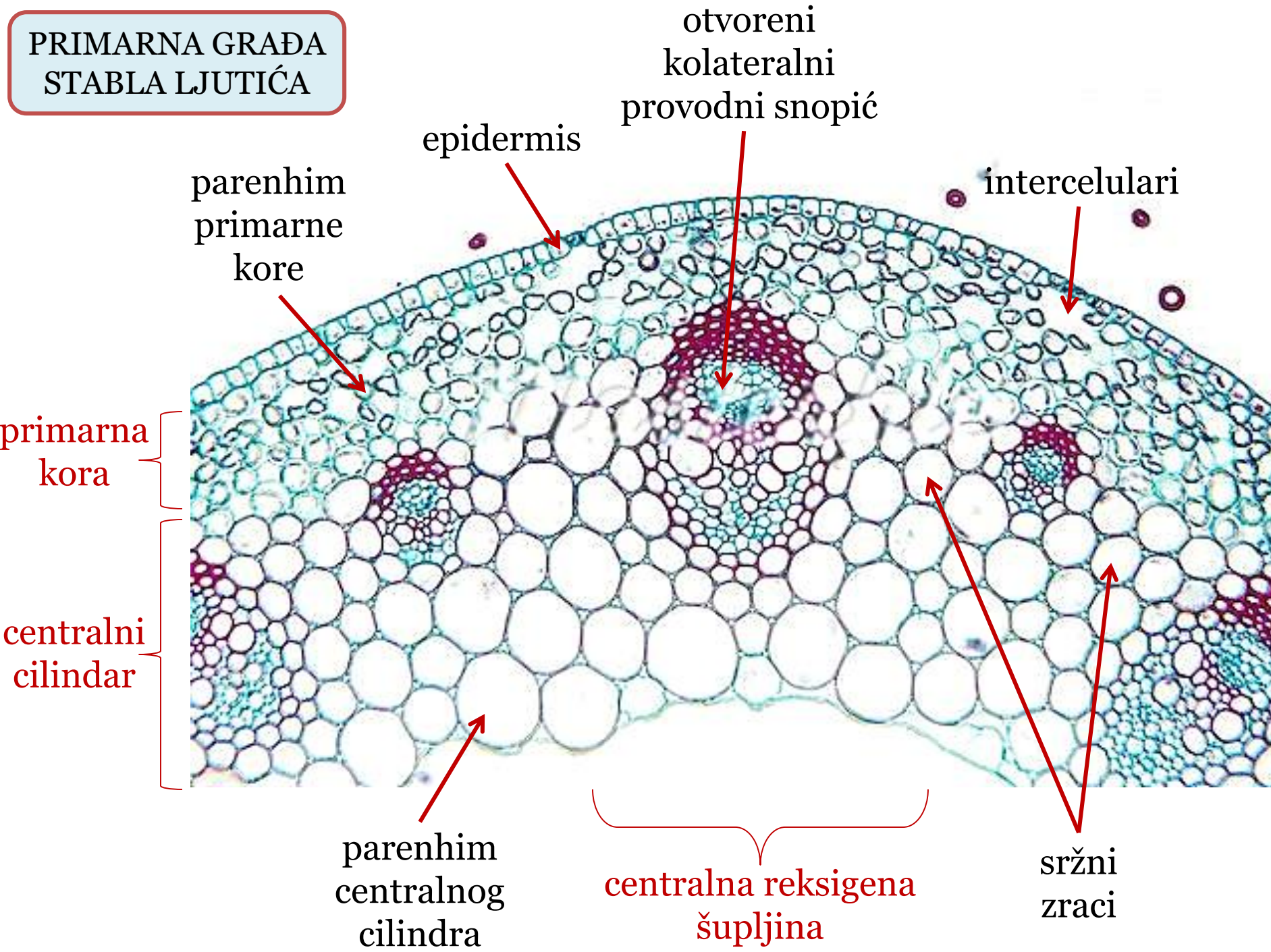


**PRIMARNA GRAĐA
STABLA LJUTIĆA**



epidermis

otvoreni
kolateralni
provodni snopić

intercelulari

parenhim
primarne
kore

primarna
kora

centralni
cilindar

parenhim
centralnog
cilindra

centralna reksigena
šupljina

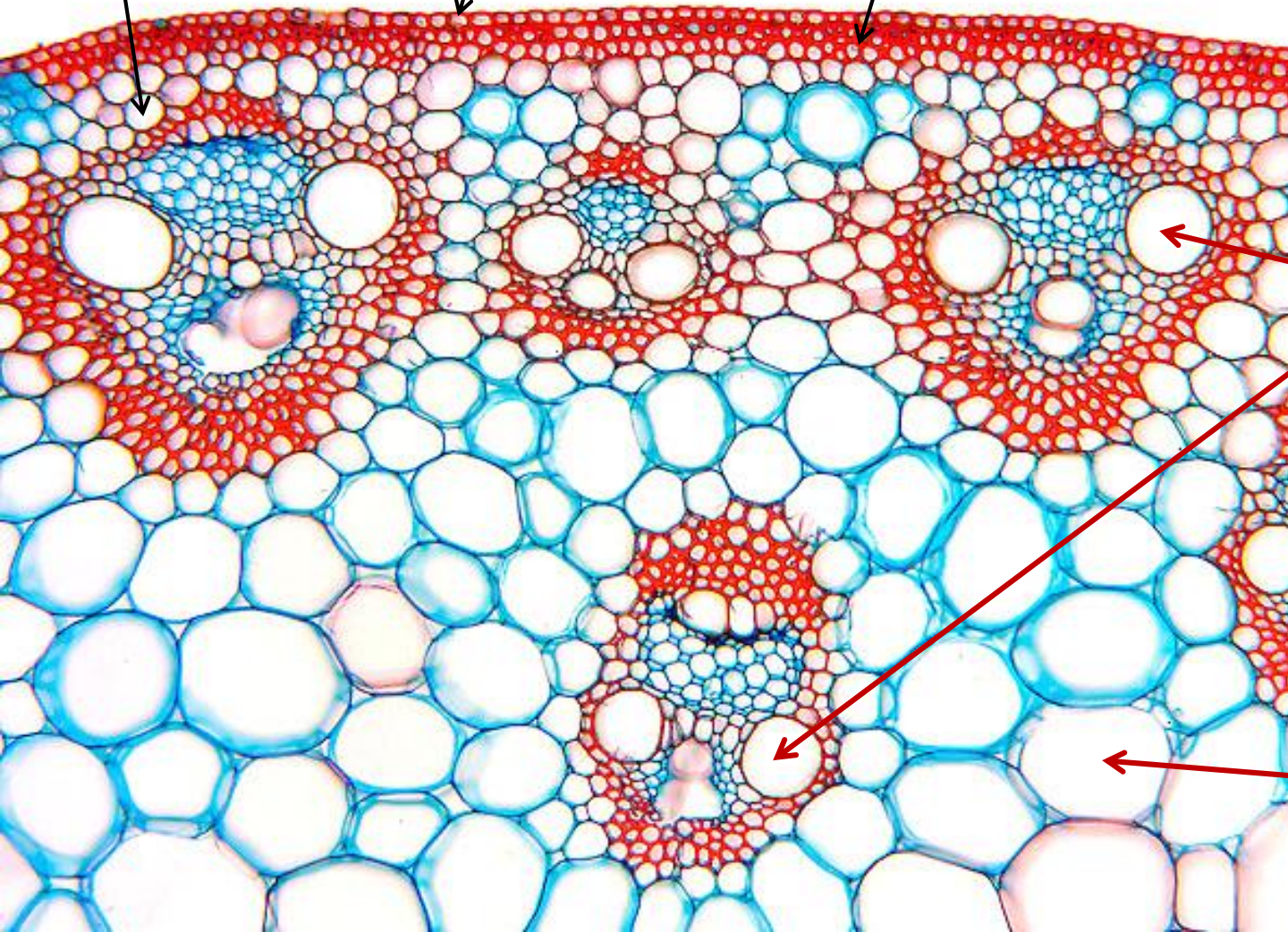
sržni
zranci

PRIMARNA GRAĐA
STABLA KUKURUZA

parenhim
primarne
kore

epidermis

hipodermis



primarna
kora

zatvoreni
kolateralni
provodni snopići

centralni
cilindar

parenhim
centralnog
cilindra

PRIMARNA GRAĐA KORIJENA

